

持证人

徐彪

登记日期



结婚证字号

2013年01月31日

备注

J430623-2013-001435

姓名

徐彪

性别

男

国籍

中国

出生日期

1990年09月29日

身份证件号

430623199009295115

姓名

李金萍

性别

女

国籍


中国

出生日期

1990年02月02日

身份证件号

411422199002023985



### 常住人口登记卡

户别	居民家庭户		
姓名	徐彪	户主或户主关系	徐国兵子
曾用名		性别	男
出生地	湖南省华容县	民族	汉
籍贯	湖南省益阳市	出生日期	1990-09-29
本市(县)其他住址	湖南省华容县禹山镇八岭村老港二组00	宗教信仰	
公民身份证件编号	430623199009295115	身高	169 血型 B型
文化程度	高中	婚姻状况	已婚
服役状况		兵役状况	
服务处所	无	职业	不分类的其他从业人员
何时由何地迁来本市(县)			
何时由何地迁来本址	2016-07-26 湖南省华容县终南乡老港村二其他6号		

承办人签章: 祝云 登记日期: 2018年 01月 02日

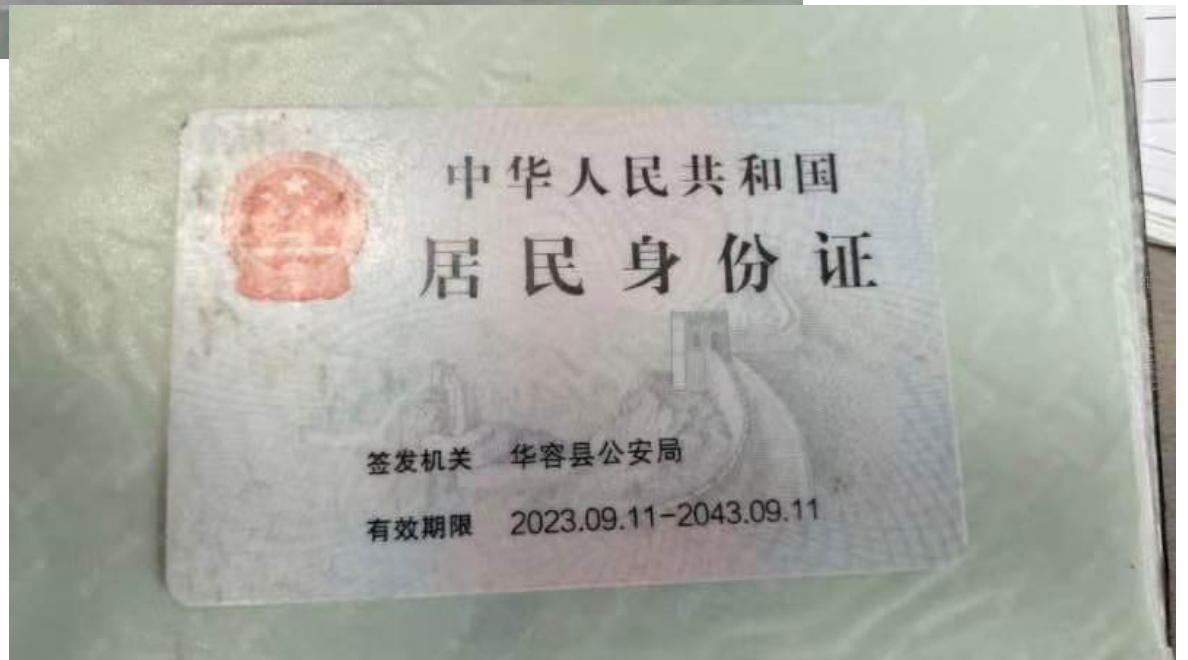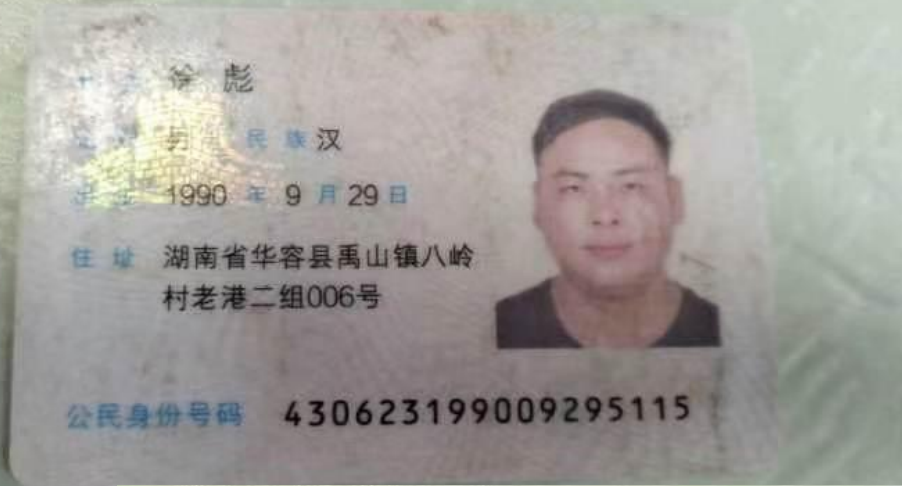### 常住人口登记卡

户号: 1301008001

人号: 401029002

姓名	李金萍	户主或户主关系	二女
曾用名		性别	女
出生地	河南省睢县	民族	汉
籍贯	河南省睢县	出生日期	1990-02-02
本市(县)其他住址		宗教信仰	
公民身份证件编号	411422199002023985	身高	163 血型
文化程度	初中	婚姻状况	未婚
服役状况		兵役状况	
服务处所	本村村民组务农		
何时由何地迁来本市(县)			
何时由何地迁来本址			

承办人签章: 登记日期: 年2019月 10日 23



## 常住人口登记卡

户别		居民家庭户口		姓 名	徐诗磊	户主或关系	徐国兵 孙子
曾用名				性 别	男		
出生地		湖南省华容县		民 族	汉		
籍 贯		湖南省华容县		出生日期	2016-07-07		
本市(县)其他住址		湖南省华容县禹山镇八岭村老港二组006号		宗教信仰			
公民身份证件编号		430623201607070012		身 高		不明	
文化程度		学龄前儿童	婚姻状况	未婚	兵役状况		
服务处所				职 业			
何时由何地迁来本市(县)		2016-07-12					
何时由何地迁来本址		2016-07-26 湖南省华容县终南乡老港村二其他6号					
承办人签章:		祝云		登记日期: 2018年01月02日			

2024.07.30 18:26

## 常住人口登记卡

户别		居民家庭户口		姓 名	徐诗豪	户主或关系	徐国兵 孙子
曾用名				性 别	男		
出生地		湖南省华容县		民 族	汉		
籍 贯		湖南省华容县		出生日期	2013-06-29		
本市(县)其他住址		湖南省华容县禹山镇八岭村老港二组006号		宗教信仰			
公民身份证件编号		430623201306290097		身 高		不明	
文化程度		学龄前儿童	婚姻状况	未婚	兵役状况		
服务处所				职 业			
何时由何地迁来本市(县)		2013-08-22					
何时由何地迁来本址		2016-07-26 湖南省华容县终南乡老港村二其他6号					
承办人签章:		祝云		登记日期: 2018年01月02日			

2024.07.30 18:26



# 华容县妇幼保健院

## 超声检查报告单

检查号: US101054

姓名: 李金萍

性别: 女 年龄: 36 岁

检查日期: 2026.04.25 08:25:22

住院号:

床号: 科室: 产前门诊

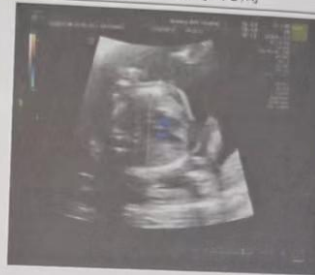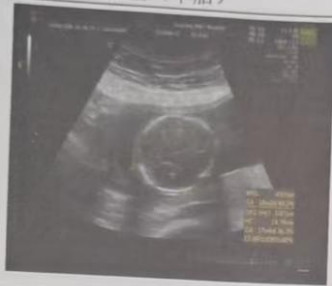电话:

设备: 检查二室

检查项目: 胎儿常规彩超检查(单胎)

地址: 河南省睢县白庙乡李楼村144号

临床诊断: 西医: 孕18周



### 超声所见:

LMP 2025年12月20日 EDC 2026年9月26日 GA 18W

因孕妇腹壁脂肪层厚, 后方回声衰减明显, 有限声窗探查:

BPD 41mm, FL 27mm, HL 26mm, 羊水最大暗区约68mm。

胎盘附着于宫底及后壁, 厚约28mm, 其下缘距宫内口大于20mm, 实质回声分布均匀。

宫内可见一胎儿, 颅骨光环完整, 脑中线居中, 四腔心切面可见, 胎心搏动规则, 心率145次/分, 脊柱部分切面可见, 胃泡、膀胱可见切面, 肢体可见部分切面。(胎儿颜面部, 双肾显示欠清, 部分肢体显示欠清)。

CDFI: 胎儿脐带内可见脐带血流。

孕妇宫腔下段可见一宽约5.5mm的低回声带连于子宫前后壁。

### 超声提示:

1. 宫内中期妊娠、单活胎, 超声测值相当于18W3D

2. 孕妇宫腔下段低回声带: 粘连带?

建议四维彩超复查

#### 关于胎儿超声检查的说明

说明: 超声检查是一种无创性检查, 仪器具有一定的局限性. 胎儿超声检查是一种间接方法, 不能直接检查胎儿, 胎儿整个孕期是一个不断发育变化过程, 各种畸形是不同时期出现, 部分畸形是胎儿出生后才出现, 并且胎儿超声检查受胎儿龄 胎儿姿势 羊水 胎儿活动等多种因素影响, 许多器官与部位超声无法显示或显示不清, 尽管超声能发现胎儿畸形, 但不能检查所有的胎儿畸形即诊断符合率不可能达到100%. 如孕妇及家属对以上几点表示理解, 请在B超报告单上签字。

以上情况已知晓 李金萍

检查医生: 刘婷

审核医生: 周志兰

申请医生: 戴红玉

记录医生: 刘姿彤

会诊医生:

报告日期: 2026.04.25 08:25:21

以上仅供临床参考, 不做诊断证明!

# 湖南省生育登记回执

## 夫妻基本信息:

男方姓名: 徐彪 证件类型: 身份证

证件号码: 430623199009295115

女方姓名: 李金萍 证件类型: 身份证

证件号码: 411422199002023985

生育登记孩次:  一孩  二孩  三孩  四孩及以上

登记时状态: 未出生  已怀孕: 4 月

已出生  (出生日期: 年 月 日)

登记回执号: 30623115260003D

二维码:



登记单位 (盖章):



经办人: 陈丽

联系电话: 0730-4780122/13469231816

登记日期: 2026年05月17日